Paediatr Croat. 2024;68:155-63
PREGLED / *REVIEW*
www.paedcro.com
http://dx.doi.org/10.13112/PC.2024.26

Limfatičke malformacije

Rok Kralj[1], Danijel Cvetko[2], Ana Tripalo Batoš[3], Tomislav Baudoin[4], Elvira Kereković[1], Nada Rajačić[5], Jasminka Stepan Giljević[5], Stjepan Višnjić[1]

Limfatičke malformacije su abnormalne cistične dilatacije limfatičkih žila. Prisutne su pri rođenju no često se mogu otkriti tek u kasnijoj životnoj dobi. Jednostavne limfatičke malformacije su ograničene na pojedine anatomske regije dok kompleksnim malformacijama smatramo difuzne abnormalnosti koje mogu zahvatiti cijeli organizam. Jednostavne limfatičke malformacije se dijele na makrocistične (ciste ≥1cm) i mikrocistične (ciste <1cm). Po ISSVA klasifikaciji iz 2015. se napušta termin limfangiom i uvodi se termin limfatičke malformacije čime se želi jasno naznačiti da se ne radi o tumorskoj tvorbi. Klinički tijek je karakteriziran dugačkim asimptomatskim razdobljima s kratkotrajnim upalnim ili infektivnim epizodama te epizodama intracističnog krvarenja. Dijagnoza se kod voluminoznih promjena može postaviti na prijelazu iz drugog u treći trimestar trudnoće ultrazvučnim pregledom ili fetalnom magnetnom rezonancom. Ultrazvuk i magnetna rezonanca su dijagnostičke metoda izbora i u postpartalnom razdoblju. Svrha liječenja nije kompletno uklanjanje tvorbe, već ograničavanje simptoma u mjeri kojom bi se očuvala funkcionalnost i omogućio primjeren izgled. Metode liječenja su ekspektativna metoda kod asimptomatskih promjena, sklerozacija, kirurška resekcija, medikamentozno liječenje, lasersko liječenje te mjere fizikalne terapije.Kad nema životno ugrožavajuće opstrukcije dišnih puteva, sklerozacija je metoda izbora. Bleomicin kao sklerozacijsko sredstvo omogućava dobre rezultate uz blage nuspojave. Terapija sirolimusom (rapamicinom) u velikom postotku omogućava redukciju tvorbe, ali je važno pratiti moguće nuspojave.

Ključne riječi: LIMFATIČKE MALFORMACIJE; LIMFANGIOM; DJECA; SKLEROZACIJA; RAPAMICIN; SIROLIMUS

ETIOLOGIJA

Limfatički sustav je mreža žila mezodermalnog porijekla cirkulacijski paralelan venskom sustavu (1). Limfatičke malformacije (LM) su abnormalne cistične dilatacije limfatičkih žila, a klasificiraju se kao vaskularne anomalije sporog toka (*„slow-flow“)* (2-4). Prisutne su pri rođenju, ali se vrlo često otkrivaju i u kasnijoj životnoj dobi uslijed infektivnih ili upalnih epizoda druge etiologije (2). Incidencija se procjenjuje na 1,2-2,8 slučajeva na 1000 živorođene djece (5). U 50-60% slučajeva, malformacije su manifestne pri rođenju a u 80-90% slučajeva će postati evidentne do kraja druge godine života (6).

KLASIFIKACIJA

Prema ISSVA klasifikaciji vaskularnih anomalija, LM se klasificiraju kao malformacije, jednako kao i kapilarne, venske i arteriovenske malformacije. Često se javljaju kombinirane malformacije kao što su npr. kapilarno - limfatičke ili vensko - limfatičke (7). LM mogu biti ograničene na pojedine anatomske regije (jednostavne) ili se može raditi o difuznim abnormalnostima koje zahvaćaju cijeli organizam (kompleksne). Jednostavne se po veličini cista dijele na makrocistične (promjer ≥1cm), mikrocistične (promjer <1cm) i miješane. Kompleksne LM čine difuzne abnormalnosti koje uključuju središnje konduktivne limfatičke kanale a dijele se na generaliziranu limfatičku anomaliju (GLA), kaposiformnu limfangiomatozu (KL), Gorham-Stout-ovu bolest i centralnu

[1] Klinika za dječju kirurgiju, Klinika za dječje bolesti Zagreb, Klaićeva 16, Zagreb
[2] Klinički zavod za dijagnostičku i intervencijsku radiologiju, Klinička bolnica Dubrava, Avenija Gojka Šuška 6, Zagreb
[3] Zavod za dječju radiologiju, Klinika za dječje bolesti Zagreb, Klaićeva 16, Zagreb
[4] Klinika za otorinolaringologiju i kirurgiju glave i vrata, Klinički bolnički centar „Sestre milosrdnice“, Vinogradska 29, Zagreb
[5] Zavod za pedijatrijsku onkologiju i hematologiju „dr. Mladen Čepulić“, Klinika za dječje bolesti Zagreb, Klaićeva 16, Zagreb

Adresa za dopisivanje:
Dr. sc. Rok Kralj, dr. med.; Klinika za dječje bolesti Zagreb; Klaićeva 16, Zagreb; e-mail: rok.kralj@kdb.hr

SLIKA 1. **Limfatička malformacija desne podlaktice kod 6-godišnjeg dječaka.**

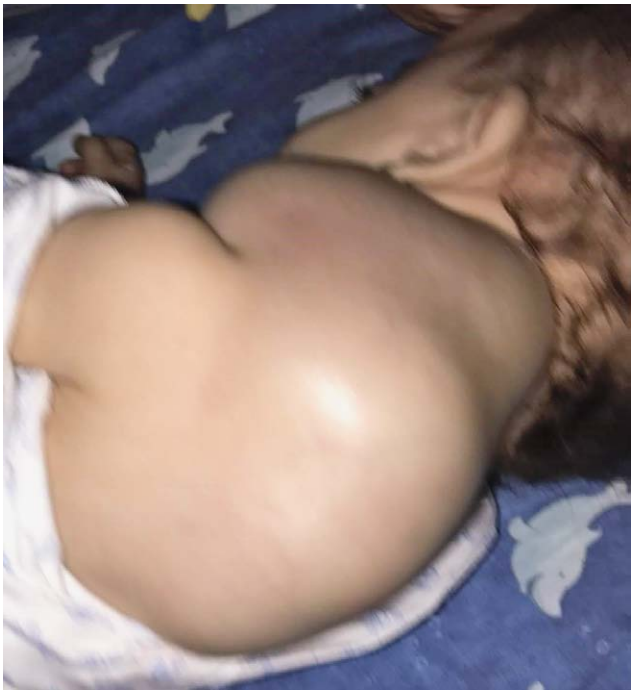

SLIKA 2. **Dvogodišnja djevojčica sa limfatičkom malformacijom vrata i gornjeg dijela leđa kod koje je došlo do naglog uvećanja tvorbe uslijed upale.**

konduktivnu limfatičku anomaliju (CKLA) (8). Smatra se i kako je kongenitalni limfedem podtip limfatičkih malformacija. Radi se nakupljanju limfe u površinskom međustaničnom prostoru što dovodi do povećanja opsega ekstremiteta. S vremenom dolazi do nakupljanja masnog i vezivnog tkiva što dovodi do daljnjeg povećanja opsega ekstremiteta. Nonne-Milroyeva bolest je dominantno nasljedni oblik primarnog kongenitalnog limfedema (9).

GENETIKA

Smatra se da bi uzrok nastanaku ovih malformacija mogla biti somatska mutacija PIK3CA gena koja dovodi do razvojne anomalije limfatičkih kanala zbog neadekvatne funkcije endotelnih stanica (10). Kod kompleksnih LM, uzrok su mutacije RAS/MAPK puta pa je tako kod Gorham Stout-ove bolesti prisutna KRAS mutacija, EPHB4 i ARAF mutacija kod centralne konduktivne limfatičke anomalije a NRAS kod generalizirane limfatičke anomalije (8).

KLINIČKA SLIKA

Limfatičke malformacije rastu proporcionalno s djetetom, a ne autonomno kao tumor te se upravo iz tog razloga preporuča napuštanje termina „limfangiom" zato što sufiks „-om" podrazumijeva da se radi o tumoru. Ipak, neki autori navode kako u periodu adolescencije postoji povišeni rizik za progresiju bolesti (12) u smislu pojave bolova ili upalnih epizoda. Makrocistične LM manifestiraju se kao okruglaste, bezbolne mase sa normalnom bojom nadležeće kože te se mogu lagano utisnuti (Slika 1.) (13). Promjer takvih cista je u pravilu veći od 1cm. Mikrocistične LM su obično tvrđe konzistencije a mogu biti duboke ili površne (unutar epidermisa ili u sluznici) te tada imaju formu prozirnih ili hemoragijskih mjehurića. Ti mjehurići mogu biti raspršeni ili u formi plakova koji se nazivaju limfangiektazije (7).

Klinički tijek je karakteriziran dugačkim asimptomatskim razdobljima s kratkotrajnim upalnim ili infektivnim epizodama te epizodama intracističnog krvarenja. Takve epizode se manifestiraju akutnim povećanjem volumena tvorbe a mogu uzrokovati bolove ili funkcijske tegobe (Slika 2).

Kod mikrocističnih LM, tijek bolesti je u pravilu usmjeren prema pogoršanju s povećanjem broja mjehurića, njihovim zadebljanjem ili krvarenjem (13). Epizode upalnih promjena uslijed infekcije ili krvarenja mogu trajati od 48 h do 1 mjesec, prosječnog trajanja oko 10 dana. U takvim situacijama se terapija sastoji od primjene analgetika (monoterapija paracetamolom ili u kombinaciji s tramadolom) antibiotika širokog spektra (amoksicilin+klavulonska kiselina kroz 6-10 dana) te kortikosteroidne terapije (prednizon ili prednizolon 0,5-2mg/kg/dan kroz 3-6 dana) (13). Posljedično takvoj epizodi, u makrocističnim LM, može doći fibromatozne promjene ciste i do spontane regresije. Smatra se kako do spontane regresije dolazi u 10% pacijenata u razdoblju od 2 do 24 mjeseca nakon upalne epizode (14, 15).

LM mogu biti lokalizirane na koži, mukoznim membranama ili podležećem tkivu (površinske) a mogu zahvaćati i unutarnje organe (duboke) (13). Mogu se naći u svim dijelovima tijela ali ponajviše u dijelovima bogatima limfom kao što su cervikalna i aksilarna regija. Mogu se naći i u području prepona, retroperitoneuma, ekstremiteta, abdomena i toraksa (11). S obzirom na to da je u području glave i vrata najgušća mreža limfatičkog sustava, u ovoj se regiji nalazi 75% LM (4).

Specifičnosti kliničke slike jednostavnih oblika limfatičkih malformacija

LM cervikofacijalne lokalizacije su često vrlo velike tvorbe koje se mogu detektirati intrauterino. Imaju spaciokompresivni učinak te mogu uzrokovati distociju ili kompromitirati dišni put u novorođenčadi (13). U situacijama kada se sumnja u moguću opstrukciju dišnih puteva kod novorođenčadi, indiciran je tzv. EXIT (*ex utero intrapartum treatment*) postupak kod kojeg se dišni put osigurava dok fetus još nije odvojen od posteljice (16). Ovaj se postupak provodi samo u specijaliziranim centrima sa adekvatnim iskustvom. Prema *Li i sur.,* indikacija za EXIT su cervikalne LM >5cm sa znacima opstrukcije jednjaka ili dišnih puteva (17). Ipak, većina cervikalnih LM su kompresibilne lezije što omogućava orotrahealnu intubaciju što otklanja potrebu za formiranjem traheostome po rođenju (18).

Kod orbitalnih LM su najčešći simptomi proptoza, orbitalna distopija, ograničenost pokreta očiju, kompresija na optički živac i slabovidnost (19,20). Zbog značajnog rizika povezanog s LM u periorbitalnom području, terapija je uvijek potrebna (20).

LM donjeg dijela lica mogu uključivati i makroglosiju i makroheliju s koštanim prerastanjem što može dovesti do poteškoća s disanjem i hranjenjem (11).

Medijastinalne LM se mogu manifestirati recidivirajućim hiloznim pleuralnim i perikardijalnim izljevima ili hiloznim ascitesom (21).

LM gastrointestinalnog trakta se mogu manifestirati enteropatijom s gubitkom proteina dok abdominopelvične LM mogu dovesti do opstrukcije crijeva, konstipacije ili pak uzrokovati pritisak na mokraćni mjehur i posljedičnu hematuriju (11). Atipične lokalizacije kao što su perikard i srce mogu rezultirati sa simptomima kao što dispneja ili repiratorni distres (22).

U području ekstremiteta, limfatičke malformacije dovode do povećenja opsega mekih tkiva i kosti što dovodi do povećanja opsega ekstremiteta (eng. overgrowth) (Slika 1.) (23).

Kompleksne forme LM

Generaliziranu limfatičku anomaliju (GLA) karakterizira prisutnost proširenih limfatičkih kanala tanke stijenke koje zahvaćaju ili jedan ili više organa, najčešće kosti i pluća (24). Simptomi su prvenstveno uzrokovani kompresijom vitalnih struktura. Smatra se da je prognoza ove bolesti u mlađoj životnoj dobi loša sa smrtnošću od 39% kod pacijenata mlađih od 16 godina (24).

Gorham Stout-ova bolest je oblik limfatičke anomalije kod koje dolazi i do invazije koštanog korteksa i osteolize (25, 26).

Poseban oblike difuznog oblika limfatičke anomalije je kaposiformna limfangiomatoza. Manifestira se slično kao GLA s time što se češće javlja potrošna koagulopatija (8).

Limfatičke malformacije u sklopu sindroma

LM mogu biti dio kliničke slike genetskih sindroma kao što su kromosomopatije Down ili Turner te RAS-opatija Noonan (27). LM se mogu javiti i u sklopu sindroma pojačanog rasta (eng. *tzv. „overgrowth syndrome"*) kao što su primjerice Proteus, CLOVES, ili Klippel – Trenaunay (13).

DIJAGNOSTIKA

Dijagnoza opsežnih LM cervikofacijalne lokalizacije se može postaviti na prijelazu iz drugog u treći trimestar trudnoće pomoću ultrazvuka (9). U daljnjem rasvijetljavanju dijagnoze može pomoći i fetalna magnetna rezonanca (MR) (28). Ultrazvučno, makrocistične malformacije izgledaju kao kompresibilne, anehogene ciste sa tankim septama. Mikrocistične lezije se sastoje od tankih hiperehogenih šupljina

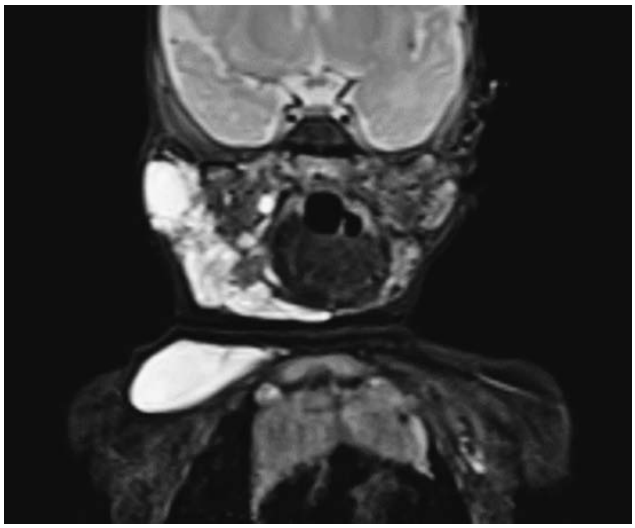

SLIKA 3. **Slika magnetne rezonance koja prikazuje policističnu, dominantno makrocističnu, limfatičku malformaciju koja se širi od parotide do apeksa pluća.**

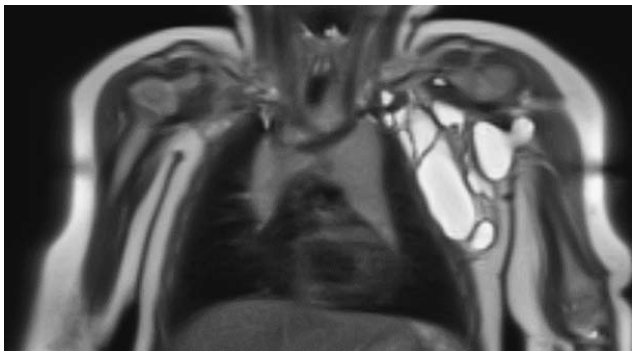

SLIKA 4. **Slika magnetne rezonance koja prikazuje limfatičku malformaciju lijeve torakalne stijenke i aksile.**

SLIKA 5. **Slika magnetne rezonance koja prikazuje makrocističnu limfatičku malformaciju torakalne i abdominalne stijenke s utiskivanjem u neuralne foramene.**

(29). Na MR-u LM prelaze kroz pojedine slojeve mekih tkiva te daju signal tekućine u svim sekvencama ukoliko se radi o nekompliciranim lezijama (Slike 3.-5.)(29). Može biti prisutna intersticijska mast kao i pojačanje signala u T1 mjernoj slici u području septa. Ukoliko su lezije dominantno mikrocistične, mogu imati formu solidnog tkiva te izgledati kao tumor – teratom, lipoblastom ili rabdomiosarkom (29). Kod sumnje da se radi o kompleksnim LM, potrebno je učiniti MR cijelog tijela budući da postoji veća sklonost nastanku multifokalnih ili anatomski ekstenzivnih lezija (8). Biopsija je rijetko indicirana kod limfatičkih malformacija. Histološki se radi o vaskularnim kanalima obloženima endotelom, ispunjenima tekućinom bogatom proteinima s limfocitima i makrofagima te sa pozitivnim limfatičkim markerima PROX-1 i podoplanin D2-40 (30, 31).

Limfatičke žile eksprimiraju još CD34, LYVE-1 i VEGF-3 (31). Može se provesti i molekularna analiza kako bi se isključila ili potvrdila mutacija PIK3CA gena. Kod Gorham Stoutove bolesti se konvencionalnom radiografijom mogu prikazati destrukcija korteksa i gubitak kosti, prvenstveno kod starije djece ili odraslih pacijenata (8).

TERAPIJA

Kod limfatičkih malformacija je svrha liječenja očuvati funkcionalnost, izgled, kvalitetu života te spriječiti pogoršanje lokalnog stanja u smislu bolova i ponavljanih epizoda upale (13). S obzirom na to da upalne epizode mogu dovesti do spontane regresije, mali i asimptomatski oblici makrocističnih LM se mogu ekspektativno liječiti (13). Modaliteti liječenja uključuju sklerozaciju, kiruršku resekciju, lasersko i medikamentozno liječenje. Pacijente treba informirati o kroničnoj prirodi bolesti te činjenici da je potrebno produljeno praćenje. U liječenju bi trebao sudjelovati multidisciplinarni tim kada god je to moguće.

Sklerozacija

Sklerozacija je prva linija liječenja za većinu LM (32). Sklerozacijska sredstva se koriste u monoterapiji a djeluju tako što uzrokuju oštećenje endotela i upalu što dovodi do fibroze i obliteracije cista (33, 34). Provodi se tako što se najprije ciste aspiriraju, a potom se ispune sklerozacijskim sredstvom (30-50% aspiriranog volumena) (Slika 6.) (13). Sklerozacije se u dječjoj dobi uvijek provode u općoj anesteziji a pacijenti sa LM cervikofacijalne lokalizacije moraju biti intubirani. Kod opsežnih LM te kod LM retrobulbarne lokalizacije preporuča se primjena antiedematozne terapije (deksametazon) kako bi se smanjio nastanak otekline i boli poslije terapijskog postupka (29). Injiciranje se provodi pod kontrolom UZV-a (Slika 7). Ciste najčešće ne komuniciraju te je stoga potrebno više mjesta primjene za potpuni učinak. Treba voditi računa o tome da postoje vensko-limfatičke malformacije te da može doći do ulaska sklerozacijskog sredstva u venski optok (29). Isto tako treba paziti i na boju nadležeće kože a u slučaju pojave kožne diskoloracije je potrebno prekinuti tretman te primijeniti hladnu fiziološku otopinu kako bi se poticanjem površinske vazokonstrikcije smanjio rizik od nekroze nadležeće kože (29). Učinak se procijenjuje nakon 4-6 tjedana a ponekad su potrebne višekratne sklerozacije (34). Samo fokalne lezije pokazuju potpunu involuciju nakon jedne primjene te je u prosjeku potrebno 2-3 primjene kako bi se dobio adekvatan klinički rezultat (29). Razmak između pojedinih sklerozacija bi trebao biti između 3-6 mjeseci (13).

U meta analizi iz 2020., *De Maria i sur.* navode kako je kompletno izlječenje kod svih oblika LM bilo moguće kod 340 od 692 (50,5%) pacijenata tretiranih sklerozacijom. Makroskopske malformacije su kompletno izliječene u 53,1% slučajeva, mikrocistične u 35,1% a miješane u 31,1%. Doksiciklin se pokazao kao sklerozacijsko sredstvo s najvećom učinkovitošću (u 63,4% slučajeva potpuno izliječenje). Trajne nuspojave, bez obzira na vrstu sklerozacijskog sredstva su zabilježene u 1,2% slučajeva – 2 pacijenta su razvili parezu facijalnog živca a 4 pacijenta Hornerov sindrom. Ipak, uslijed terapije doksiciklinom su se trajne nuspojave javile u 5,9% slučajeva dok kod drugih sklerozacijskih sredstava nisu utvrđene trajne nuspojave (35). Učestalost prolaznih lokalnih komplikacija bila je 16% a najčešće zabilježene komplikacije su bile (prema padajućoj učestalosti) oteklina, upala, tranzitorna površinska nekroza, hematom, tranzitorne neu-

SLIKA 6. **Aplikacija sklerozacijskog sredstva u područje makrocistične limfatičke malformacije u području vrata kod 3-mjesečnog djeteta.**

SLIKA 7. **Ultrazvučna slika koja prikazuje aspiracijsku iglu u makrocističnoj limfatičkoj malformaciji.**

rološke komplikacije i bol. Prolazne komplikacije najčešće su zabilježene nakon korištenja bleomicina (43,9%). Kao sistemske nuspojave su najčešće zabilježeni febrilitet, metabolička acidoza, hemolitička anemija i hipotenzija i to najčešće kod OK-432 agensa (35). Istraživači zaključuju kako doksiciklin ima najveću stopu potpunog i djelomičnog terapijskog uspjeha ali i najvišu stopu trajnih nuspojava te drugu po učestalosti stopu sistemskih nuspojava u usporedbi sa ostalim agensima (35). Kao moguće nuspojave doksiciklina se spominju hipoglikemija i metabolička acidoza kod novorođenčadi (29). Natrijev tetradecil sulfat (eng. STS) je sklerozans koji se koristi kod makrocističnih malformacija a prednost mu je što uzrokuje manju oteklinu te nije neurolitičan (29). Bleomicin je antineoplastični lijek koji nakon sklerozacije uzrokuje manje izraženu upalnu rekaciju i edem mekih tkiva te je kao takav pogodan za anatomski osjetljive regije kao što su orbita, dišni putevi ili usna šupljina. Kao moguća komplikacija spominje se plućna fibroza no tek kod više od 400 internacionalnih jedinica doze za života što je značajno manje nego što se koristi u procesu sklerozacije (29). Ukoliko nema opstrukcije dišnih puteva, kod neonatalnih cervikofacijalnih oblika LM sklerozacija se smatra prvom linijom terapije. Li i sur. opisuju kako je sklerozacija bleomicinom u sklopu EXIT postupka dala vrlo dobre rezultate i u 3 slučaja intrauterino verificiranih cervikalnih LM kod kojih su bili prisutni znaci prijeteće opstrukcije dišnih puteva (17).

Kirurško liječenje

Postulati u kirurškom liječenju koje je 2000. definirao *Mulliken* vrijede i danas – fokus na jednoj anatomskoj regiji, kod rizika od velikog gubitka krvi planirati uklanjanje u više koraka, precizna preparacija uz očuvanje vaskularnih i neuralnih struktura te postavljanje drena (Slika 8.) (36). Ipak kod mikrocističnih i mješovitih oblika je kompletno kirurško liječenje najčešće nemoguće zbog brojnih infiltratitvnih lezija (37) te je u pravilu kirurško liječenje druga linija terapije. Vaskularizirani transfer limfnih čvorova se spominje kao jedan od modaliteta terapije kod sekundarnog limfedema a smatra se da do pozitivnog učinka dolazi ili zbog toga što limfni čvorovi potiču limfangiogenezu ili zato što djeluju kao limfna crpka (38-40).

Medikamentozno liječenje

Sirolimus (rapamicin) je lijek koji je široko poznat kao imunosupresivni agens koji se koristi u prevenciji odbacivanja transplantiranih solidnih organa. Unazad više od 10 godina koristi se i u liječenju LM(41-48), a djeluje na način da inhibira limfangiogenezu time što onemogućava PI3K/AKT/ mTOR signalni put. Veliki je broj studija pokazao njegovu učinkovitost u smislu da smanjuje volumen LM te olakšava simptome (bol, krvarenje, limforeja). Prvi slučaj uspješno liječenog pacijenta objavljen je 2011. godine (49). Pri terapiji sirolimusom nikada ne dolazi do potpune regresije tvorbe a učinak je u pravilu odgođen od 2 tjedna do 6 mjeseci od početka terapije (44). Nije precizno definirano koliko je dugo potrebno provoditi terapiju. Lijek se primjenjuje oralnim putem, a najčešća početna doza je 0,8 mg/m^2 po dozi, dva puta dnevno,

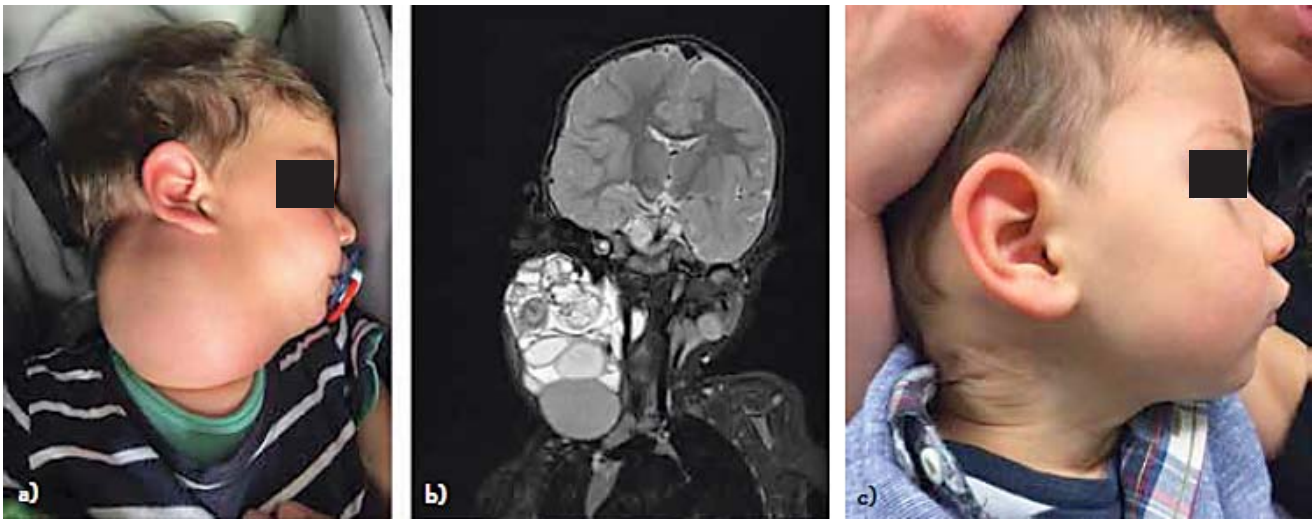

SLIKA 8. a) Limfatička malformacija desne strane vrata preoperativno; b) Slika magnetne rezonance; c) Ishod nakon kirurškog uklanjanja malformacije

u razmaku od 12 sati. Ciljna koncentracija lijeka u krvi varira između pojedinih studija, pri čemu se najčešće koriste koncentracije od 10-15 ng/ml i 5-15 ng/ml (50).

U sistematskom pregledu *Saibene i sur.* je pokazano kako je kod makrocističnih LM u 96% slučajeva zabilježen odgovor na terapiju, u 82% kod mikrocističnih i 84% kod mješovitih. Kao najčešće nuspojave se spominju ulceracije usne šupljine i respiratorne infekcije (6). Druge studije govore o hiperlipidemiji, neutropeniji i celulitisu kao najčešćim nuspojavama (50). U nekoliko studija je primjenjivan sulfametoksazol-trimetoprim kao prevencija *Pneumocystis jirovecii* pneumonije. Sirolimus se pokazao učinkovitim kod orbitalnih LM (51) a ima svoje mjesto i u liječenju sistemskih bolesti kao što je GLA (43). *Kwon i sur.* opisuju dobar učinak sirolimusa i kod intestinalnih limfangiektazija te predlažu da se koristi kao prva linija terapije (52).

Propranolol se nije pokazao učinkovitim kod LM (53, 54). Učinkovitost sildenafila je pokazalo nekoliko manjih serija, no bez čvrstih dokaza (34, 55). Alpelisib je inhibitor kinaze koji cilja PIK3 signalni put, no njegova se učinkovitost tek testira u kliničkim studijama (Venot). Bevacizumab je rekombinantno humanizirano monoklonsko antitijelo koje blokira angiogenezu inhibicijom VEGF-A, a za koje još uvijek ne postoje dovoljno čvrsti dokazi za primjenu u liječenju LM (34).

Pojedini autori opisuju kako u slučaju divovskih oblika LM, kombinacija medikamentozne terapije (sirolimus) s jednom ili više sklerozacija može omogućiti dobar ishod (56).

Mikrocistični i mješoviti oblik LM su najteži oblici za liječenje zato što pokazuju infiltrativni rast. Medikamentozna terapija sirolimusom je najučinkovitija u smislu ograničavanja simptoma a liječenje je potrebno započeti u ranom djetinjstvu kako bi se spriječio prekomjerni rast LM (13).

Sindromske LM mogu biti vrlo izazovne za liječenje jer zahtijevaju kombinirano liječenje - sklerozacije, kirurške resekcije, antikoagulantnu terapiju kod venskih abnormalnosti s trombozom, metode fizikalne terapije te, u sve većoj mjeri, sirolimus (57, 58).

Lasersko liječenje

CO2 laser ima primjenu u liječenju površinskih limfangiektazija.

Radiofrekventna ablacija se koristi kod mikrocističnih malformacija u koje je teško prodrijeti sklerozacijskim sredstvom ili kod submukoznih lezija (59).

Fizikalna terapija

Kompresivna odjeća i limfna drenaža se mogu smatrati metodama fizikalne terapije u liječenju limfatičkih malformacija. Kompresivna odjeća nije učinkovita u smanjenju simptoma kod LM (60). Manuelna limfatička drenaža isto tako nije učinkovita u redukciji LM ali može poboljšati kvalitetu života kod oboljelih pojedinaca (13).

ZAKLJUČCI

- Po ISSVA klasifikaciji iz 2015. se napušta termin limfangiom i uvodi se termin limfatičke malformacije
- Svrha liječenja nije kompletno uklanjanje tvorbe, već ograničavanje simptoma u mjeri kojom bi se očuvala funkcionalnost i omogućio primjeren izgled
- Kod ultrazvučno postavljene sumnje da je intrauterino prisutna limfatička malformacija, fetalni MR je metoda izbora u svrhu razjašnjavanja dijagnoze

- Kada nema životno ugrožavajuće opstrukcije dišnih puteva, sklerozacija je metoda izbora
- Bleomicin kao sklerozacijsko sredstvo omogućava dobre rezultate uz blage nuspojave
- Terapija sirolimusom u velikom postotku omogućava redukciju tvorbe, ali je važno pratiti moguće nuspojave

Kratice:

LM – limfatička malformacija
GLA – generalizirana limfatička anomalija
KL – kaposiformna limfangiomatoza
CKLA – centralna konduktivna limfatička anomalija
UZV – ultrazvuk
EXIT – ex utero intrapartum treatment
MR – magnetna rezonanca

LITERATURA

1. Stone OA, Stainier DYR. Paraxial mesoderm is the major source of lymphatic endothelium. Dev Cell. 2019;50:247-55. https://doi.org/10.1016/j.bjps.2015.10.045
2. Sjogren PP, Arnold RW, Skirko JR, Grimmer JF. Anatomic distribution of cervicofacial lymphatic malformations based on lymph node groups. Int J Pediatr Otorhinolaryngol. 2017;97:72–5. https://doi.org/10.1016/j.ijporl.2017.02.030
3. Wiegand S, Eivazi B, Barth PJ et al. Pathogenesis of lymphangiomas. Virchows Arch. 2008;453:1–8.
4. Hogeling M, Adams S, Law J, Wargon O. Lymphatic malformations: clinical course and management in 64 cases. Australas J Dermatol. 2011;52:186–90. https://doi.org/10.1111/j.1440-0960.2011.00777.x
5. MacArthur CJ- Head and neck hemangiomas of infancy. Curr Opin Otolaryngol Head Neck Surg2006; 14:397–405. https://doi. org/10.1097/moo.0b013e328010ba6b
6. Saibene AM, Rosso C, Felisati G et al. Sirolimus treatment for paediatric head and neck lymphatic malformations: a systematic review. Eur Arch Oto Rhin Laryng 2023; 280:3529-40.
7. Wassef M, Blei F, Adams D et al. Vascular anomalies classification: recommendations from the international society for the study of vascular anomalies. Pediatrics. 2015;136:e203–14. https://doi.org/10.1542/peds.2014-3673
8. Snyder EJ, Sarma A, Borst AJ, Tekes A. Lymphatic anomalies in children: update on imaging diagnosis, genetics, and treatment. Am J Roentgen. 2022;218(6):1089-101. https://doi.org/10.2214/AJR.21.2720
9. Bagrodia N, Defnet AM, Kandel JJ. Management of lymphatic malformations in children. Curr Opin Pediatr 2015;27:356-363. 10.1097/MOP.0000000000000209
10. Petkova M, Kraft M, Stritt S et al. Immune-interacting lymphatic endothelial subtype at capillary terminals drives lym phatic malformation. J Exp Med 2023;220(4):e20220741. https://doi.org/ 10.1084/jem.20220741
11. Kulungowski AM, Patel M. Lymphatic malformations. Inseminars in pediatric surgery 2020; 29(5):150971. https://doi.org/10.1016/j.sempedsurg.2020.150971
12. Hassanein AH, Mulliken JB, Fishman SJ, Quatrano NA, Zurakowski D, Greene AK. Lymphatic malformation: risk of progression during childhood and adolescence. J Craniofac Surg. 2012;23(1):149-52. 10.1097/SCS.0b013e3182413ea8
13. Leboulanger N, Bisdorff A, Boccara O et al. French national diagnosis and care protocol (PNDS, protocole national de diagnostic et de soins): cystic lymphatic malformations. Orphanet Journal of Rare Diseases 2023;18:10. https://doi.org/10.1186/s13023-022-02608-y
14. Phang MJ, Courtemanche DJ, Bucevska M, Malic C, Arneja JS. Spontaneously resolved macrocystic lymphatic malformations: predictive variables and outcomes. Plast Surg. 2017;25:27–31. https://doi.org/10.1177/2292550317693815
15. Perkins JA, Maniglia C, Magit A, Sidhu M, Manning SC, Chen EY. Clinical and radiographic findings in children with spontaneous lymphatic mal formation regression. Otolaryngol Head Neck Surg. 2008;138:772–7. https://doi.org/10.1016/j.otohns.2008.02.016
16. Laje P, Peranteau WH, Hedrick HL et al. Ex utero intrapartum treatment (EXIT) in the management of cervi cal lymphatic malformation. J Pediatr Surg. 2015;50:311–4. https://doi.org/10.1016/j.jpedsurg.2014.11.024
17. Li JL, Wu HY, Zhong W, Liu JR, Chen KS, Fang Q. Treatment and prognosis of fetal lymphangioma. Eur J Obstr Gyn Reprod Biol 2018;231:268-73. https://doi.org/10.1016/j.ejogrb.2018.10.018
18. Rahbar R, Vogel A, Myers LB, et al. Fetal surgery in otolaryngology: a new era in the diagnosis and management of fetal airway obstruction because of advances in prenatal imaging. Arch Otolaryngol Head Neck Surg. 2005;131(5):393-8. 10.1001/archotol.131.5.393
19. Colletti G, Biglioli F, Poli T, et al. Vascular malformations of the orbit (lymphatic, venous, arteriovenous): Diagnosis, management and results. J Craniomaxillofac Surg. 2019;47(5):726-40. https://doi.org/10.1016/j.jcms.2018.09.009
20. Shoji MK, Shishido S, Freitag SK. The use of sirolimus for treatment of orbital lymphatic malformations: a systematic review. Ophthal Plast Reconstr Surg. 2020;36:215–21. 10.1097/IOP.0000000000001518
21. Taghinia AH, Upton J, Trenor CC, et al. Lymphaticovenous bypass of the thoracic duct for the treatment of chylous leak in central conducting lymphatic anomalies. J Pediatr Surg. 2019;54(3):562-8. https://doi.org/10.1016/j.jpedsurg.2018.08.056
22. Pichler Sekulic S, Sekulic M. Primary cardiac and pericardial lymphangiomas: clinical, radiologic, and pathologic characterization derived from an institutional series and review of the literature. Virchows Archiv. 2022;480(6):1211-21.
23. Fevurly RD, Fishman SJ. Vascular anomalies in pediatrics. Surg Clin North Am 2012; 92:769–800. https://doi.org/10.1016/j.suc.2012.03.016
24. Alvarez OA, Kjellin I, Zuppan CW. Thoracic lymphangiomatosis in a child. J Pediatr Hematol Oncol. 2004;26(2):136–41.
25. Kwag E, Shim SS, Kim Y, Chang JH, Kim KC. CT features of generalized lymphangiomatosis in adult patients. Clin Imaging. 2013;37(4):723–7. https://doi.org/10.1016/j.clinimag.2012.12.003
26. Adams DM, Trenor CC, Hammill AM, et al. Efficacy and safety of sirolimus in the treatment of complicated vascular anomalies. Pediatrics. 2016;137(2):e20153257. https://doi.org/10.1542/peds.2015-3257
27. Brouillard P, Boon L, Vikkula M. Genetics of lymphatic anomalies. J Clin Invest. 2014;124:898–904. 10.1172/JCI71614
28. Koelblinger C, Herold C, NemecS,etal. Fetal magnetic resonance imaging of lymphangiomas. J Perinat Med 2013; 41:437–43. https://doi.org/10.1515/jpm-2012-0226
29. Acord M, Srinivasan AS, Cahill AM. Percutaneous treatment of lymphatic malformations. Techniques in Vascular and Interventional Radiology. 2016 Dec 1;19(4):305-11. http://dx.doi.org/10.1053/j.tvir.2016.10.001
30. Bruder E, Perez-Atayde AR, Jundt G, et al. Vascular lesions of bone in children, adolescents, and young adults. A clinicopathologic reappraisal and application of the ISSVA classification. Virchows Arch. 2009;454(2):161-79.
31. Merrow AC, Gupta A, Patel MN, Adams DM. 2014 Revised Classification of Vascular Lesions from the International Society for the Study of Vascular Anomalies: Radiologic Pathologic Update. Radiographics. 2016;36(5):1494-516. https://doi.org/10.1148/rg.2016150197
32. Horbach SER, Lokhorst MM, Saeed P, De Goüyon Matignon De Pontouraude CMF, Rothová A, Van Der Horst CMAM. Sclerotherapy for low-flow vascular malformations of the head and neck: A systematic review of sclerosing agents. J Plast Reconstr Aesthetic Surg. 2016;69:295–304. https://doi.org/10.1016/j.bjps.2015.10.045

33. Heit JJ, Do HM, Prestigiacomo CJ et al. Guidelines and parameters: percutaneous sclerotherapy for the treatment of head and neck venous and lymphatic malformations. J Neurointerv Surg. 2017;9:611–7. https://doi.org/10.1136/neurintsurg-2015-012255
34. Lam SC, Yuen HKL. Medical and sclerosing agents in the treatment of orbital lymphatic malformations: what's new? Curr Opin Ophthalmol. 2019;30:380–5. 10.1097/ICU.0000000000000585
35. De Maria L, De Sanctis P, Balakrishnan K, Tollefson M, Brinjikji W. Sclerotherapy for lymphatic malformations of head and neck: Systematic review and meta-analysis. J Vasc Surg 2020;8(1):154-64. https://doi.org/10.1016/j.jvsv.2019.09.007
36. Mulliken JB, Fishman SJ, Burrows PE Vascular anomalies. Curr Prob Surg 2000; 37:517–84.
37. Schreiber A, Soupre V, Kadlub N et al. Does surgery of lymphatic malformations lead to an increase in superficial lymphangiectasia? A retrospective study of 43 patients. Br J Dermatol. 2019;181:1324–5. https://doi.org/10.1111/bjd.18236
38. Raju A, Chang DW. Vascularized lymph node transfer for treatment of lymphedema: a comprehensive literature review. Ann Surg 2015 May 1;261(5):1013-23. 10.1097/SLA.0000000000000763
39. Becker C, Vasile JV, Levine JL et al. Microlymphatic surgery for the treatment of iatrogenic lymphedema. Clin Plast Surg 2012; 39:385 98. https://doi.org/10.1016/j.cps.2012.08.002
40. Lin CH, Ali R, Chen SC, et al. Vascularized groin lymph node transfer using the wrist as a recipient site for management of postmastectomy upper extremity lymphedema. Plast Reconstr Surg 2009; 123:1265-75. 10.1097/PRS.0b013e31819e6529
41. Parker VER, Keppler-Noreuil KM, Faivre L et al. Safety and efficacy of low-dose sirolimus in the PIK3CA-related overgrowth spectrum. Genet Med. 2019;21(5):1189–98. https://doi.org/10.1038/s41436-018-0297-9
42. Strychowsky JE, Rahbar R, O'Hare MJ, Irace AL, Padua H, Trenor CC. Siroli mus as treatment for 19 patients with refractory cervicofacial lymphatic malformation. Laryngoscope. 2018;128:269–76. https://doi.org/10.1002/lary.26780
43. Adams DM, Trenor CC, Hammill AM et al. Efficacy and safety of sirolimus in the treatment of complicated vascular anomalies. Pediatrics. 2016;137(2): e20153257. https://doi.org/10.1542/peds.2015-3257
44. Nadal M, Giraudeau B, Tavernier E, Jonville-Bera AP, Lorette G, Maruani A. Efficacy and safety of mammalian target of rapamycin inhibitors in vascu lar anomalies: a systematic review. Acta Derm Venereol. 2016;96:448–52. 10.2340/00015555-2300
45. Mizuno T, Fukuda T, Emoto C et al. Developmental pharmacokinetics of sirolimus: Implications for precision dosing in neonates and infants with complicated vascular anomalies. Pediatr Blood Cancer. 2017 ;64(8):e26470. https://doi.org/10.1002/pbc.26470
46. Freixo C, Ferreira V, Martins J et al. Efficacy and safety of sirolimus in the treatment of vascular anomalies: a systematic review. J Vasc Surg. 2020;71:318–27. https://doi.org/10.1016/j.jvs.2019.06.217
47. Triana P, Miguel M, Díaz M, Cabrera M, López Gutiérrez JC. Oral sirolimus: An option in the management of neonates with life-threatening upper airway lymphatic malformations. Lymphat Res Biol. 2019;17:504–11. https://doi.org/10.1089/lrb.2018.0068
48. Maruani A, Tavernier E, Boccara O et al. Sirolimus (rapamycin) for slow-flow malformations in children: the observational-phase randomized clinical performus trial. JAMA Dermatol. 2021;157:1289–98. 10.1001/jamadermatol.2021.3459
49. Reinglas J, Ramphal R, Bromwich M. The successful man agement of diffuse lymphangiomatosis using sirolimus: a case report. Laryngoscope 2011;121:1851–1854. https:// doi. org/ 10. 1002/ lary.21927
50. Wiegand S, Dietz A, Wichmann G. Efficacy of sirolimus in children with lymphatic malformations of the head and neck. Eur Arch Oto Rhin Laryng 2022;279:3801-10.
51. Shoji MK, Shishido S, Freitag SK. The use of sirolimus for treatment of orbital lymphatic malformations: a systematic review. Ophthalmic Plast Reconstr Surg 2020;36:215–21. 10.1097/IOP.0000000000001518
52. Kwon Y, Kim ES, Choe YH, Kim MJ. Individual approach for treatment of primary intestinal lymphangiectasia in children: single-center experience and review of the literature. BMC pediatrics. 2021;21:1-9.
53. Leboulanger N, Garel C, Borde ITIT, Garabedian L, Denoyelle F. Propranolol therapy for hemorrhagic lymphangioma of the tongue. Arch Otolaryngol Head Neck Surg. 2011;137:813–5. 10.1001/archoto.2011.70
54. Maruani A, Brown S, Lorette G, Pondaven-Letourmy S, Herbreteau D, Eisenbaum A. Lack of effect of propranolol in the treatment of lym phangioma in two children. Pediatr Dermatol. 2013;30:383–5. https://doi.org/10.1111/j.1525-1470.2012.01864.x
55. Wang S, Zhang J, Ge W, et al. Efficacy and safety of oral sildenafil in treatment of pediatric head and neck lymphatic malfor mations. Acta Otolaryngol. 2017;137:674–8. https://doi.org/10.1080/00016489.2016.1272135
56. Meurisse V, Denamur S, Herbreteau D et al. Efficacy of sirolimus combined with sclerotherapy for giant cervical lymphatic macrocystic malformations: two newborn cases. Eur J Dermatol. 2019;29:90–1. 10.1684/ejd.2018.3441
57. Rodriguez-Laguna L, Ibañez K, Gordo G, Garcia-Minaur S, Santos-Simarro F, Agra N, et al. CLAPO syndrome: identification of somatic activating PIK3CA mutations and delineation of the natural history and phenotype. Genet Med. 2018;20:882–9. https://doi.org/10.1038/gim.2017.200
58. Vahidnezhad H, Youssefian L, Uitto J. Molecular genetics of the PI3K AKT-mTOR pathway in genodermatoses: diagnostic implications and treatment opportunities. J Invest Dermatol. 2016;136:15–23. https://doi.org/10.1038/JID.2015.331
59. Grimmer JF, Mulliken JB, Burrows PE et al. Radiofrequency ablation of microcystic lymphatic malformation in the oral cavity. Arch Otolaryngol Head Neck Surg. 2006;132(11):1251-56. 10.1001/archotol.132.11.1251
60. Langbroek GB, Horbach SER, van der Vleuten CJM, Ubbink DT, van der Horst CMAM. Compression therapy for congenital low-flow vascular malformations of the extremities: a systematic review. Phlebology. 2018;33:5–13. https://doi.org/10.1177/0268355516684694

SUMMARY

Lymphatic malformations

Rok Kralj, Danijel Cvetko, Ana Tripalo Batoš, Tomislav Baudoin, Elvira Kereković, Nada Rajačić, Jasminka Stepan Giljević, Stjepan Višnjić

Lymphatic malformations are abnormal cystic dilatations of lymphatic vessels. They are present at birth, but often can only be detected later in life. Simple lymphatic malformations are limited to certain anatomical regions, while complex diffuse abnormalities can affect the entire organism. Simple lymphatic malformations are divided into macrocystic (cysts >1cm) and microcystic (cysts <1cm). According to the ISSVA classification from 2015, the term lymphangioma is abandoned and the term lymphatic malformation is introduced, which is intended to clearly indicate that it is not a tumor formation. The clinical course is characterized by long asymptomatic periods with short-term inflammatory or infectious episodes and episodes of intracystic bleeding. In the case of voluminous changes, the diagnosis can be made at the transition from the second to the third trimester of pregnancy by ultrasound examination or fetal magnetic resonance. Ultrasound and magnetic resonance imaging are diagnostic methods of choice in the postpartum period as well. The purpose of the treatment is not to completely remove the formation, but to limit the symptoms to the extent that would preserve functionality and provide an appropriate appearance. Treatment methods are the expectant method for asymptomatic disease, sclerotherapy, surgical resection, drug treatment, laser treatment and physical therapy measures. When there is no life-threatening airway obstruction, sclerosing is the method of choice. Bleomycin as a sclerosant provides good results with mild side effects. Therapy with rapamycin (sirolimus) allows for a large percentage of reduction in formation, but it is important to monitor possible side effects.

Key words: LYMPHATIC MALFORMATIONS; LYMPHANGIOMA; CHILDREN; SCLEROTHERAPY; RAPAMICIN; SIROLIMUS